Über die

Verbreitung und Anordnung des elastischen Gewebes

in den

Schichten des gesamten Darmkanals.

Durch neuere Untersuchungen festgestellt.

Gekrönte Preisschrift

der

medizinischen Fakultät zu Rostock

von

Richard Dobbertin

cand. med.

Rostock.

Universitäts-Buchdruckerei von Adler's Erben.

1896.

Digitized by the Internet Archive
in 2026

https://archive.org/details/IA41553622_0222

Über die

Verbreitung und Anordnung des elastischen Gewebes

in den

Schichten des gesamten Darmkanals.

Durch neuere Untersuchungen festgestellt.

Gekrönte Preisschrift

der

medizinischen Fakultät zu Rostock

von

Richard Dobbertin

cand. med.

Rostock.

Universitäts-Buchdruckerei von Adler's Erben.

1896.

Es ist längst erkannt worden, dass die alten klassischen Methoden zur Darstellung des elastischen Gewebes — ich meine durch Zusatz von Essigsäure oder Kalilauge ein deutlicheres Hervortreten derselben infolge Quellung resp. Maceration des umgebenden Gewebes zu erzielen — zu einem eingehenderen Studium bei weitem nicht mehr genügen und man ist deshalb allerorten damit beschäftigt gewesen, neue, das übrige Gewebe weniger zerstörende Mittel zu suchen. Am besten haben sich bezüglich des Nachweises elastischer Elemente die Tinktionsmethoden mit Anilinfarben bewährt; sie haben neben einer scharfen, distinkten Färbung der elastischen Fasern den Vorzug, dass sie alles übrige Gewebe intakt lassen und so das gegenseitige Verhältnis der elastischen zu den übrigen Geweben vollständig erhalten. Vor allen Dingen gilt das eben Gesagte von der Tänzer'schen[1]) Orceïnfärbung, die sich neben ihrer Sicherheit auch noch durch ihre grosse Einfachheit auszeichnet, sodass sie alle früher publicierten, recht umständlichen und langweiligen Methoden mit einem Schlage hinfällig machte und als ein recht glücklicher Griff bezeichnet werden muss. In rascher Aufeinanderfolge erschienen auch bald allerorten Publikationen, die sich mit der Untersuchung des elastischen Gewebes in den verschiedensten Organen beschäftigten. Jüngst erst sind zwei vorzügliche Arbeiten[2]) aus dem anatomischen Institut zu Giessen hervorgegangen, welche

Veröffentlichungen über elastisches Gewebe im Herzen und Periost enthalten. — Von der hohen medizinischen Fakultät zu Rostock war im Jahre 1895 die Untersuchung der elastischen Elemente im Darme zum Thema einer Preisarbeit gemacht, es lautet wörtlich:

> „Es soll die Verbreitung und Anordnung des elastischen Gewebes in den Schichten des gesamten Darmkanals durch neue Untersuchungen festgestellt werden."

Ich habe versucht, dasselbe im anatomischen Institut des inzwischen verstorbenen Herrn Professor v. Brunn zu bearbeiten, und gebe in Folgendem meine Resultate.

Woimmer man auch in der Literatur suchen mag, nirgends finden sich, wenn auch nur kurze Notizen über elastisches Gewebe im Darm. Die geläufigsten Lehrbücher, wie Henle, Gegenbaur, Rauber, Brösicke, Stöhr bringen entweder nichts über den Gegenstand oder nur kurze, beiläufige Bemerkungen; Hyrtl[3]) streift ihn mit der knappen Angabe gelegentlich der Besprechung der einzelnen Oesophagusschichten: „Die Schleimhaut lässt im zusammengezogenen Zustande des Oesophagus Längenfalten erkennen, welche sich beim Durchgange des Bissens glätten, um das Lumen des Rohres zu erweitern. Ihr Substrat besteht aus Bindegewebs- und elastischen Fasern, mit einer äusseren Auflage von longitudinalen organischen Muskelfasern." Das ist alles, und doch gewahrt man bei einem eingehenderen Studium der vorliegenden Verhältnisse, dass Anordnung und Gehalt an elastischem Gewebe im Darm nicht nur von hohem anatomischen Interesse, sondern auch zu manchen physiologischen Betrachtungen und Erwägungen hinzuleiten angethan ist. Ich werde versuchen, diese meine Äusserung

zu rechtfertigen und gebe zur besseren Übersicht folgende Punkte als Disposition des Themas an:

1. Gewinnung und Herstellung der Präparate;
2. Anordnung des elastischen Gewebes in den einzelnen Abschnitten des Verdauungskanals;
3. Kurzer Gesammtüberblick über Gehalt und Anordnung des elastischen Gewebes in den einzelnen Wandschichten des Verdauungskanals;
4. Unterschiede in Kaliber, Dichtigkeit und Verlaufsrichtung der Fasern.

1. Gewinnung und Herstellung der Präparate.

Das Material, das ich zu meinen Präparaten benutzte, entnahm ich den Leichen von zwei Hingerichteten; und zwar wurden bei dem ersten die Gewebsstücke etwa 2 Stunden post decapitationem in die Fixage gethan, während bei dem letzteren unmittelbar an den Hinrichtungsakt die Sektion angeschlossen ward. Es handelte sich also in beiden Fällen, besonders im zweiten, um völlig lebensfrisches, noch vor kurzer Zeit vom Blut durchströmtes Gewebe und keinerlei Leichenerscheinungen konnten auf die mikroskopischen Bilder Einfluss haben. Nach vierwöchentlicher Härtung in Alkohol — ich bemerke hier, dass ich nach früheren Empfehlungen mich nur in Alkohol fixierter Präparate bedient habe — wurden die zu untersuchenden Stücke so lange (ca. 12 Stunden) in Anilinöl bei etwa 40 ° C. gelegt, bis sie durchsichtig waren, um einer vollständigen Entwässerung sicher zu sein. Nach abermaligem zwölfstündigen Verweilen in Xylol, das so oft gewechselt wurde, bis es sich nicht mehr gelb färbte, that ich die Präparate zur Einbettung in Paraffin,

wozu gewöhnlich 6 — 12 Stunden bei ca. 50° C. genügten. Auf einem Klotz befestigt, wurden sie mit dem Mikrotom geschnitten, um möglichst feine und gleichmässige Schnitte zu erhalten. Zur Färbung klebte ich diese mit Eiweiss-Glycerin auf Objektträger, erhitzte, um das Eiweiss zum Gerinnen zu bringen und das Paraffin zu schmelzen, und drückte sie, bevor sie wieder völlig abgekühlt waren, zwischen Daumen und Zeigefinger fest auf ihre Unterlage. Das noch vorhandene Paraffin wurde mit Xylol, das vermittelst eines Tropfgläschens auf den Objektträger gebracht wurde, gelöst, das überschüssige Xylol wiederum durch Alkohol absolutus abgespült. So vorbereitet gelangten die Schnitte in die Farblösung.

Wie ich bereits in der Einleitung erwähnte, hatte sich unter der stattlichen Anzahl der Tinktionsmethoden die von Unna[1]) modifizierte Tänzer'sche Orceïnfärbung ihrer Einfachheit und Sicherheit wegen den Vorrang erworben. Zenthöfer[5]) und Unna[6]) selbst und später auch Behrens[4]) verwandten diese Methode mit Erfolg zum Studium des subpithelialen elastischen Faser-Netzes der menschlichen Haut, und noch viele andere Forscher der verschiedensten Nationen rühmen die Vorzüge der Orceïnfärbung auch in anderen Organen. Unna[1]) stellte sich folgende zwei Lösungen her:

eine Farblösung

Orceïn	0,1
Spirit. (95 %)	20,0
Aq. dest.	5,0

MD. im Tropfglase;

ferner eine Säuremischung

Acidi mur. conc.	0,1
Spirit. (95 %)	20,0
Aq. dest.	5,0

MD. im Tropfglase.

Diese Säuremischung wird tropfenweise empirisch, abhängig von den einzelnen Organen der Farblösung zugesetzt. Am zweckmässigsten macht man von dem zu untersuchenden Organ etwa zehn Schnitte und hält sich ebenso viele Uhrschälchen mit je zehn Tropfen Farblösung und, von einem Schälchen zum andern um je einen Tropfen steigend, je fünf bis vierzehn Tropfen der Säuremischung vorbereitet. Die etwa zwölf Stunden gefärbten Schnitte werden mit Alkohol abs. abgespült und in Glycerin untersucht. Auf diese Weise soll man mit geringer Mühe das jeweilen richtige Mischungsverhältnis der beiden Lösungen eruieren können. Zugleich warnt der betreffende Autor, zuviel Säuremischung hinzuzufügen, weil es ein Leichtes sei, das eventuell zu stark mitgefärbte umgebende Gewebe nachträglich zu entfärben. Deshalb empfiehlt Behrens[4]) die Präparate direkt in die Farblösung ohne jeglichen Zusatz zu legen und dann in einem Uhrschälchen gefüllt mit obiger Säuremischung unter dem Mikroskop bei schwacher Vergrösserung zu differenzieren. Er behauptet, dass ihm dies Verfahren selbst nach drei- bis fünftägigem Verweilen in der Farblösung gelungen sei. — Zenthöfer[5]) bevorzugt hingegen wieder eine andere Form Unnas[1]), die etwas früher von demselben Autor angegeben:

Orceïn.	0,5
Alc. abs.	40,0
Aq dest.	20,0
Acid. hydrochlor.	XX gtts.

In dieser Mischung liegen die Schnitte sechs bis zwölf Stunden und werden dann in der oben angegebenen Weise entfärbt. — Seipp[2a]) wandte sowohl die Unna-Tänzer'sche als auch die von Zenthöfer und Behrens empfohlene Art der Tinktion an und glaubt bald mit der einen, bald

mit der anderen Methode bessere Resultate erzielt zu haben. „Erstes Erfordernis“, giebt er an, „zur klaren Darstellung des elastischen Gewebes ist genügend lange Färbung nicht unter vierundzwanzig Stunden, zweitens genaue Kontrole der Differenzierung unter dem Mikroskop und sofortiges Abbrechen der Säurewirkung, sobald die elastischen Fasern in der gewünschten Schärfe hervortreten. Man bekommt auch bei genügender Übung oft noch recht wechselnde Bilder, insofern die Färbung des elastischen Gewebes einmal braunrot oder schwarzrot im farblosen Grunde gelingt, während sie das andere Mal mehr burgunderrot mit gleichzeitiger Kernfärbung der übrigen Gewebe hervortritt, ohne dass man hierfür mit Sicherheit die Gründe angeben kann.“

Nachdem also die Orceïnfärbung überall mit dem vorzüglichsten Erfolge angewendet war, hielt ich die Methode, nach welcher ich meine Präparate zu behandeln hätte, für eine ausgemachte, abgeschlossene; ich täuschte mich indessen in gewisser Beziehung. Es wollte mir nach keiner der angegebenen Tinktionsarten gelingen, scharfe, distinkte Färbung zu erzielen. Bei der Unna-Tänzer'schen [1]) Methode zeigte sich, selbst bei Zusatz der doppelten Menge von Säuremischung zu der Orceïnlösung, eine diffuse Mitfärbung der Kerne des Bindegewebes, der Gefässe, Muskeln etc. Die elastischen Fasern färbten sich wohl etwas stärker, jedoch war es in den meisten Fällen unmöglich die feineren elastischen Elemente vor Bindegewebe zu unterscheiden. Dasselbe Raisonnement gilt von dem von Zenthöfer [5]) empfohlenen Verfahren. Ich hoffte nun nach Behrens [4]) durch beliebig langes Differenzieren möglichst alles Ungewünschte zu entfärben. In manchen Fällen schien es auch zu gelingen, indessen

es handelte sich doch grösstenteils nur um dickkalibrige Fasern, ging ich in der Differenzierung weiter, so entfärbte sich zwar das übrige Gewebe, aber das elastische gab ebenfalls den Farbstoff ab. Und doch konnte ich absolut keinen Grund für meine Misserfolge finden, Lösungen und Methode waren genau nach Vorschrift gemacht und angewendet; ich muss annehmen, dass es an dem eigenartigen Verhalten des Organs dem Farbstoff gegenüber liegt. Nach vielfachem Überlegen kam ich endlich auf den Gedanken: Wenn das Orceïn ein specifisches Tinktionsmittel für elastische Fasern ist, so müssen diese sich auch in weniger concentrierten Lösungen ev. durch längeres Verweilen in denselben färben, ohne dass es auf andere Gewebe, deren Affinität dazu offenbar eine geringere ist, so energisch einwirken kann. Ich hatte richtig combiniert, wenigstens gelangen mir die Präparate in stark verdünnten Lösungen weit besser. Empirisch fand ich nun folgende Mischung als die geeignetste:

1 Teil Unna'scher Farblösung,
10 Teile 95 % Alkohol,
3 Teile Säuremischung.

Hierin blieben die Schnitte gewöhnlich 24 bis 48 Stunden, dann wurde der überschüssige Farbstoff mit Alkohol absolutus abgespült, die Schnitte in Xylol aufgehellt nnd in Kanada-Balsam eingeschlossen, worin sie sich jetzt über ein halbes Jahr unverändert erhalten haben. Ich erhielt so Präparate, in denen das elastische Gewebe distinkt gefärbt war, selbst die allerfeinsten Fasern; dabei war der Grund absolut farblos, sodass sich die meistens braunrot, seltener schwarzrot tingierten Elemente scharf von ihrer Umgebung abhoben und sich wohl zu einem genaueren Studium ihrer Verlaufsrichtung und Anordnung eigneten. Als Kriterium einer

gelungenen Färbung galt mir immer die gleichmässige und intensive Tinktion der membrana fenestrata der Arterienintima. — Um aber doch der Wahrheit die Ehre zu geben, muss ich bemerken, dass die angewandte Orceïnfärbung, wie auch Behrens[4]) und Seipp[2]) schon hervorgehoben haben, „nicht die Sicherheit einer chemischen Reaktion besitzt, sondern zuweilen ohne nachweisbaren Grund eine ungenügende Färbung der elastischen Fasern liefert. So kommt es vor, dass einzelne Stellen des Präparates eine gute Tinktion der elastischen Fasern annehmen, dazwischen aber wieder Stellen gar keine Färbung der elastischen Substanz oder wenigstens nur eine sehr blasse aufwiesen.“ Zur genaueren Kontrolle machte ich vom selben Stücke zu gleicher Zeit mehrere, wennmöglich Serienschnitte, färbte sie in derselben Lösung und suchte durch Vergleich der Präparate die ev. durch Ausbleiben der Färbung entstandenen Differenzen zu erkennen. — Von einer von früheren Autoren empfohlenen Doppelfärbung mit Boraxkarmin oder Delafieldschem Hämatoxylin sah ich ab, teils weil sie mir überflüssig erschienen, da die ungefärbten Gewebe mit grosser Deutlichkeit erkennbar waren, teils weil ich fürchtete, dass die elastischen Fasern nach Färbung der vielen Kerne nicht in der gewünschten Schärfe hervortreten würden.

Auf Anregung des Herrn Professor Lubarsch prüfte ich noch zwei neuere Tinktionsmethoden mit Gentianaviolett. Die eine von Benecke[7]) angegebene beruht auf einer Modification der Weigertschen Fibrinfärbung, indem der Autor zur Differenzierung nicht eine Mischung von zwei Teilen Anilinöl und ein Teil Xylol, sondern umgekehrt von zwei Teilen Xylol und ein Teil Anilinöl gebrauchte. Als Haupterfordernis stellt er eine genaue Kontrolle

der Entfärbung unter dem Mikroskop und sofortiges Abbrechen derselben, sobald die elastischen Fasern in gewünschter Schärfe in einem blaurötlichen Farbenton erscheinen. Hierdurch sollen sie sich vor allen Dingen von dem intensiv blau mitgefärbten Bindgewebe unterscheiden. Die von dem Autor gemachten Angaben kann ich in gewisser Beziehung bestätigen. Auch ich fand zuweilen die elastischen Elemente in einem bestimmten Differenzierungsstadium von einer schwachrötlichen Tinktion, jedoch nur die dicken und mitteldicken Fasern, und ausserdem war das weit leuchtender gefärbte Bindegewebe so sehr störend, dass das weniger intensiv gefärbte elastische Gewebe kaum hervortrat. — Herxheimer [8]) hatte die Weigert'sche Fibrinfärbung insofern modifiziert, als er überhaupt eine völlig neue Differenzierungs-Flüssigkeit einführte. Die Methode, wie auch ich sie an Darmschnitten nachprüfte, ist kurz folgende: Die in Alkohol gehärteten, in Paraffin eingebetteten und in üblicher Weise vor der Färbung mit Xylol, Alcohol absolutus, Aqua destillata behandelten Präparate werden in eine conzentrierte, wässrige Gentiana-Violett-Lösung gethan. Der genannte Autor empfiehlt ein halbstündiges Verweilen hierin und darauf eine abermals halbstündige Differenzierung mit Menthol-Vasogen (direkt von Pearson & Co. in Hamburg zu beziehen). Nach meinen ersten misslungenen Versuchen kürzte ich die Färbedauer auf fünf Minuten ab und musste trotzdem eine vierundzwanzigstündige Differenzierung unter mehrmaligem Wechsel des Menthol-Vasogens anwenden, um einen einigermassen farblosen Grund zu erzielen. Aber auch jetzt zeigte sich eine überaus ungleichmässige Färbung, indem sich einerseits Stellen fanden, wo feine und und allerfeinste Fasern intensiv blau gefärbt waren, andrerseits wiederum

Stellen, die gar keine Färbung der elastischen Substanz aufwiesen, sondern mit dicken Streifen und Klexen vielfach durchsetzt waren. Bei schwächeren Gentiana-Violettlösungen trat überhaupt keine Färbung ein, sodass ich alles in allem immer wieder zur Orceïnfärbung zurückkehrte, die — nochmals sei's gesagt - durch ihre Sicherheit und Einfachheit den Vorrang vor allen anderen Tinktionsmethoden verdient, aber die — nochmals sei's geklagt — auch andrerseits wiederum gewisse Mängel aufzuweisen hat, die in ihrer nicht absolut gleichmässigen Färbung bestehen.

Bevor ich jetzt zur Beschreibung der Anordnung des Gewebes in den einzelnen Magendarmabschnitten übergehe, will ich kurz die Schnittführung der einzelnen Präparate angeben:

1. circuläre und Längsschnitte im oberen Teil des Oesophagus,
2. Circulärschnitte im unteren Teil des Oesophagus,
3. Längsschnitte durch die Cardia,
4. Längs- und Querschnitte im fundus ventriculi,
5. Querschnitte in der regio pylorica,
6. Längsschnitte durch die valvula pylori,
7. Längs- und Querschnitte im Duodemum,
8. ebensolche im Jejunum,
9. ebensolche im Ileum,
10. Längsschnitte durch die valvula coli,
11. Längs- und Circulärschnitte im Coecum,
12. Circulärschnitte durch den processus vermif.,
13. Längs- und Querschnitte im Colon transversum,
14. ebensolche im Rectum.

2. Anordnung des elastischen Gewebes in den einzelnen Abschnitten des Verdauungskanals.

a. Oesophagus.

Die Mucosa des Oesophagus ist im ganzen arm an elastischer Substanz; nur ausserordentlich spärlich zeigen sich grösstenteils circulär verlaufende Fädchen unter der Epithelschicht, nie zwischen den einzelnen Epithelzellen, die nirgends in die Papillen ragen und ein sehr kleines Kaliber aufweisen. Ebenso sind die Verhältnisse in der Submucosa; auch hier finden sich meistens circuläre, weniger longitudinale Fasern, die teils vereinzelt, teils, besonders nahe der Muscularis, zu dünnen Zügen vereinigt auftreten. — An der Grenze von Submucosa und Ringmuskelschicht verläuft ein stattlicher Strang dicker elastischer Fasern, die in einem continuierlichen Ringe den ganzen Oesophagus umkreisen; von hier erstrecken sich viele Ausläufer zwischen die einzelnen Muskelbündel, oft von beträchtlicher Stärke, bis an die Grenze von Ring- und Längsmuskulatur, sodass ein ganzes Netzwerk entsteht, in dessen Lücken die Muskelbündel eingebettet erscheinen. Zuweilen entwickelt sich auch ein so enges Maschenwerk feiner elastischer Fasern, dass die einzelnen Muskelbündel fast völlig verdeckt sind (s. Fig. I), aber immer handelt es sich grösstenteils um circuläre Verlaufsrichtungen. Ein noch bedeutend breiteres Band besteht zwischen circulärer und longitudinaler Muskelfaserschicht, und zwar auch aus allerdicksten Elementen zusammengesetzt (cf. Fig. I). Dieses ist durch zahlreiche Ausläufer einerseits mit der besprochenen ersten Circulärschicht eng verbunden, andrerseits entsendet es noch viele, gröbere Fasern zwischen den längsverlaufenden Muskel der Speiseröhre, die sich wieder in feinste

Fäserchen auflösen und durch ihr reich verzweigtes Geäst ausserordentlich zierliche Bilder liefern. Gegen die Serosa ist die Muscularis durch eine dritte circuläre Schicht, die ebenfalls aus dicken Fasern besteht, aber nicht ganz continuierlich zu sein scheint, abgegrenzt. Es bilden also diese auf dem Querschnitte als Ringe erscheinenden Elemente in Wirklichkeit drei ineinander verlaufende Schläuche, die wieder durch zahlreiche Anastomosen und Zwischenbänder fest und innig miteinander zusammenhängen, sodass sie dem Oesophagus ein äusserst straffes und festes Stützgerüst geben. — In der Serosa selbst finden sich nur spärliche, ganz vereinzelte Fasern, ohne besondere Regelmässigkeit in ihrer Anordnung. Ganz zu äusserst ist sie mit einer dünnen Schicht mitteldicker, längsverlaufender, elastischer Fasern überkleidet.

b. Fundus ventriculi.

Die Mucosa des Fundus bietet bezüglich der elastischen Substanz ein höchst interessantes Bild. Sie wird an der Basis in ihrer ganzen Breite von zahllosen, feinen und feinsten Fäserchen, die vorwiegend circulär, bald mehr in einer Fläche wellenförmig, bald mehr spiralig verlaufen, durchzogen. Das Ganze macht bei schwacher Vergrösserung auf Quer- und Längsschnitten den Eindruck eines diffus gefärbten, mehr weniger breiten, roten Bandes, erst bei stärkerer Vergrösserung gewahrt man ein unendlich dichtes Gewirr allerfeinster Fasern. Von diesem Band aus, wie ich es jetzt der Kürze halber immer nennen werde, und das in Wirklichkeit immer den Querschnitt einer Platte darstellt, erstrecken sich mit grosser Regelmässigkeit zwischen die einzelnen Tubuli zahlreiche, etwas dickere Ausläufer bis zur Hälfte, ja bis Dreiviertel ihrer Höhe (cf. Fig. II). Gelingt es ferner bei einem Schnitt durch eine

Faltenhöhe die Drüsenschläuche nahe der Basis quer zu durchschneiden, so bemerkt man neben den zahlreichen Querschnitten der gewissermassen parallel der Achse der Drüsenschläuche verlaufenden Fasern auch noch circuläre, die durchschnittenen Drüsentubuli umspinnende, sodass die Gesammtanordnung der elastischen Substanz in der Schleimhaut des Fundus eine derartige ist, dass die blinden, etwas kolbenartig verdickten Enden der einzelnen Drüsenschläuche von einem dichten elastischen Netz allseitig umsponnen, gewissermassen in eine Büchse eingelassen sind. — In der Submucosa verlaufen in dem reichlichen, laxen Bindegewebe nur spärlich vereinzelte Circulär- und Längsfasern, oft auch ohne jede bestimmte Richtung von mässig dickem Kaliber. Erst gegen die Muscularis hin vereinigen sie sich wieder etwas mehr und bilden schwache Züge, die denen im Oesophagus allerdings nicht im Entferntesten gleich kommen. — Wenig stärkere Stränge verlaufen denn auch, ebenfalls ganz im Gegensatz zu der Mächtigkeit, die sie in der Speiseröhre erreichen, zwischen den einzelnen Bündeln der Muscularis, von denen sich wieder feinere Fasern abzweigen und in die Bündel einbohren. — Die Serosa enthält am äusseren Rande zahlreiche, longitudinale Fasern.

c. Regio pylorica.

Im Pylorus zeigt sich das elastische Band am Grunde der Mucosa von fast gleicher Stärke, wie im Fundus. Starke Ausläufer gehen zwischen die einzelnen Drüsentubuli in ihrer ganzen Circumferenz, sodass sich schliesslich ein ähnliches Bild wie dort ergiebt. Aber noch eine Eigenartigkeit in der Anordnung bemerkt man, wenn der Schnitt gerade senkrecht zu den Längsfalten, welche die

pars pylorica in reichlichem Maasse aufweist, geführt ist: nämlich die Breite des elastischen Bandes wächst auf der Höhe der Falten um das Doppelte, ja Dreifache; zu gleicher Zeit werden auch die Ausläufer zwischen den einzelnen Drüsentubuli erheblich länger und faserreicher (cf. Fig. II). — Die Submucosa enthält hier wie im Fundus nur spärlich longitudinale und circuläre Fasern, einzelne von ansehnlichem Kaliber. — Dagegen ist die Muscularis von einem nicht unbeträchtlichen, grossmaschigen Netz durchzogen; auffallend viel längsverlaufende wechseln mit schräg- und querverlaufenden Fasern ab und besonders gegen Serosa und Submucosa erreicht das elastische Gewebe an manchen Stellen eine gewisse Mächtigkeit. — In der Serosa liegt wieder auf der äusseren Fläche eine continuierliche Schicht grösstenteils longitudinaler Fasern.

d. Duodenum.

Das elastische Band der Magenschleimhaut ist im Duodenum nur noch von der halben Dicke, und je weiter sich die Schnitte dem Jejunum nähern, um so schmäler wird es, bis es schliesslich auf wenige Fasern zusammenschrumpft. Die Ausläufer zwischen den Lieberkühnschen Krypten sind ebenfalls weit kürzer und seltener geworden. Längsschnitte zeigen auch hier, ähnlich wie im Pylorus, dass das elastische Band auf der Höhe der Kerkringischen Falten an Breite wieder etwas zunimmt. Die gleich unter der Schleimhaut befindlichen Brunnerschen Drüsen sind in die Lücken eines bald lockeren, bald dichteren Netzes gelegen, das in sich wieder durch Teilung der dickeren Elemente einzelne Fächer bildet, sodass jeder einzelne Drüsenquerschnitt wenigstens von einer Faser eingeschlossen ist. Dieses Netz steht einerseits in direktem Zusammenhange

mit dem mucösen Bande, sodass es als Ausläufer desselben imponiert, andrerseits steht es durch einzelne Verbindungsfasern, die die Submucosa durchqueren, mit dem elastischen Gewebe der Muscularis in Zusammenhang. Gelingt es wiederum einen Schnitt circulär so zu führen, dass die Lieberkühn'schen Krypten gerade an ihrem unteren Ende in querer Richtung getroffen werden, so bemerkt man ähnlich wie in einem gleichartigen Schnitt durch die Magenschleimhaut, dass einzelne Drüsenschläuche von einem elastischen Fasernetz umsponnen werden, jedoch im Gegensatz zu Funduspräparaten, bei weitem nicht mit der Regelmässigkeit und Mächtigkeit, wie es im Magen der Fall ist, sodass bald mehrere, bald nur ein Drüsentubulus in je einem Fachwerke gelegen ist. — Die Submucosa enthält ziemlich reichlich Fasern, meistens von auffallender Dicke. — Ebenfalls ist die Muscularis und zwar besonders an der Grenze gegen die Submucosa und Serosa recht reich an elastischen Elementen. Die Muskelbündel werden von je einer continuierlichen Lage von im ganzen circulär verlaufenden Fasern eingeschlossen, deren Peripherieen wieder durch elastische Brücken mit einander verbunden sind. — Auch in der Serosa fehlt die schon im Magen vorhandene äussere Längsfaserschicht nicht, wenn auch im ganzen etwas schwächer und weniger zusammenhängend.

e. Jejunum.

Im Jenunum ist das elastische Band der Mucosa oft zu wenigen Fasern zusammengeschmolzen, zuweilen besteht es nur aus ein, zwei, wellenartig geschlängelten Fädchen, die ihrerseits nirgends mehr Ausläufer in die Drüsensepta entsenden. Nur auf der Höhe der valvulae conniventes werden die elasti-

schen Fasern der Schleimhaut etwas reichlicher, sodass wieder ein Band wenn auch von geringer Breite entsteht, ein Befund, der an das analoge Verhalten im Pylorus gar sehr erinnert. Aber auch auf der Höhe der Falten finden sich keine Ausläufer mehr zwischen den Lieberkühn'schen Krypten. — Eine bemerkenswerte Anordnung des elastischen Gewebes zeigen noch die solitären Follikel und Peyer'schen Plaques. Überall werden sie von zahlreichen, feinen Fasern durchquert, die sich hirschgeweih- oder baumartig verästeln und dem Follikel so ein vorzügliches Stützgewebe geben. Sie entspringen von einem die Peripherie umkreisenden, mässig dicken Ring, der zwar nicht immer mit Sicherheit nachzuweisen ist, in jedem Fall jedoch zieht an der Basis des Follikels — d. h. der Seite, welche der Muscularis zugewandt ist — ein Band von mässiger Breite und bietet einen Ausgangspunkt für die feinen, zwischen die Lymphozyten hineingehenden Fasern. — Die Submucosa enthält wiederum, wie im Duodenum, zahlreiche, meistens sehr kurze, aber auffallend dickkalibrige Elemente, die bald längs, bald quer, oder auch ganz unregelmässig verlaufen. — In der Muscularis sind die einzelnen Muskelbündel der Circulärschicht rings umgeben von einer nahezu continuierlichen, einschichtigen Lage elastischen Gewebes. Die Längsmuskulatur zeigt wenige longitudinale Fasern. - An der Serosa findet sich wieder eine dünne, elastische Platte, die aus mässig dicken Fasern gebildet wird.

f. Ileum.

Das schon vielfach erwähnte, elastische Band an der Basis der Schleimhaut, das im Magen am stärksten und breitesten entwickelt war, dann sich aber immer mehr und mehr im Verlaufe des Dünn-

darmes verschmälerte, ist im oberen und mittleren Teil des Ileums nicht mehr zusammenhängend nachweisbar; dementsprechend fehlt auch jedes Fasergerüst zwischen den einzelnen Drüsenschläuchen, nur hin und wieder findet sich ein feines Fädchen, wenig regelmässig im Verlauf, bald längs, bald quer. Eine Ausnahme hiervon macht jeweilen die Gegend, wo sich Peyer'sche Plaques vorfinden. Hier entwickelt sich das elastische Gewebe wieder zu einem continuierlichen Streifen, der nun seinerseits ein üppiges, reich verzweigtes Geäst in die Follikel schickt. Im letzten Teil des Ileums erst, nahe der valvula coli schliessen sich die einzelnen Fasern an der Basis der Mucosa wieder dichter zusammen, sodass an der Bauhin'schen Klappe ein ebenso starkes Band, wie im Duodenum vorhanden ist. Ausläufer zwischen den Drüsen finden sich auch hier nicht. — Die Submucosa des Ileums ist arm an elastischer Substanz, nur spärlich zeigen sich ab und an vereinzelte Fasern, die ohne jede bestimmte Anordnung, bald mehr wellenförmig, bald mehr spiralig verlaufen und durch ihre Kürze ausgezeichnet sind. — Am stärksten ist das elastische Gewebe verhältnismässig noch in der Muscularis entwickelt. Hier sind die einzelnen Muskelbündel, ähnlich denen im Jejunum, durch eine fast zusammenhängende Schicht elastischer Fasern, die grösstenteils circulär, vielfach auch längs verlaufen, getrennt. — Die äussere Fläche der Serosa ist wie in den schon besprochenen Magendarmregionen mit einer grösstenteils aus longitudinalen Fasern bestehenden Lage bedeckt.

g. Coecum.

Im Coecum ist das elastische Gewebe im ganzen wieder stärker vertreten, als in den mittleren und unteren Abschnitten des Dünndarms. In der Mucosa

hat sich aufs Neue ein stärkeres Band entwickelt, das an manchen Stellen, besonders auf der Höhe der plicae sigmoideae, eine beträchtliche Breite annimmt und an Dimension wenigstens dem im Anfange des Duodenums gleicht. Zwischen den Drüsentubuli finden sich keine, oder höchstens nur sehr vereinzelte Fasern. Die Anordnung in den Follikeln ist genau so wie oben beschrieben. — Die Submucosa enthält spärlich, ohne bestimmte Anordnung verlaufende Fasern. — Dagegen ist das elastische Gewebe recht reichlich in der Muscularis vertreten. Auch hier sind die einzelnen Muskelbündel von einer Schicht elastischer Fasern umgeben, die wieder feinere in die Muskelbündel senden, sodass ein vollständiges, lockeres Netz feinster Fäserchen entsteht, allerdings kommt es dem in der Muscularis der Speiseröhre bei weitem nicht gleich. Der Verlauf der Fasern ist grösstenteils circulär. — Die Serosa zeigt an ihrer äusseren Fläche eine dünne Schicht meistens longitudinaler Fasern.

h. Cardia.

Von besonderem Interesse ist es die einzelnen, markanten Übergangsstellen in den bisher besprochenen Magendarmabschnitten auf ihren Gehalt und ihre Anordnung an elastischem Gewebe zu untersuchen. Ich meine die Cardia, die Valvula pylori und die Valvula coli. Ich wende mich zunächst einer kurzen Besprechung der angedeuteten Verhältnisse an der Cardia zu. Wie wir schon bei Erläuterung der Oesophaguspräparate gesehen haben, enthält die Mucosa daselbst nur sehr spärliche, elastische Fasern, während andrerseits die Magenschleimhaut reich damit gesegnet war. Interessant ist nun die Beobachtung, dass in der Schleimhaut vor dem Übergang des Platten- in Cylinderepithel

die elastischen Fasern allmählich häufiger und häufiger werden, dann eine zusammenhängende Lage von anfangs nur einer oder wenigen Fasern bilden, die wieder an Dicke mehr und mehr anschwillt und an der Cardia selbst zu einem Band von respektabler Breite angewachsen ist. Ausläufer im Plattenepithel konnte ich nie nachweisen; dagegen schiebt sich zwischen Ende des Platten- und Anfang des Cylinderepithels ein mässig dichtes Geflecht feiner, spiralig verlaufender Fasern, und von jetzt ab werden zwischen die einzelnen Drüsenschläuche, anfangs mit weniger grosser Regelmässigkeit, später zwischen fast alle Tubuli Zapfen von mehr weniger Umfang entsendet. Auch bereitet sich das Band an der Basis der Mucosa zu jener Breite vor, wie wir es dann später an Funduspräparaten finden. — Die Submucosa ist nur mit wenigen Fasern, die keine bestimmte Verlaufsrichtung innehalten, bedacht. — Anders die Muscularis; hier sind sie ähnlich, wie wir es in Oesophagusschnitten früher nachgewiesen haben, zu dichten Bündeln, besonders an der Grenze der Submucosa, zwischen Ring- und Längsmuskelschicht und gegen die Serosa hin, angeordnet. Sie entsenden wieder ihrerseits Stränge zwischen die einzelnen Muskelbündel und bilden so ein recht dichtes Netzwerk, in dessen Lücken die Querschnitte der Ringmuskulatur erscheinen. Die Fasern der dichten Grenzstränge zeigen grösstenteils eine longitudinale Verlaufsrichtung, allerdings vielfach durchflochten von circulären und schräg verlaufenden. Dabei haben die Fasern zwischen Längsmuskulatur und Serosa ein auffallend dickes Kaliber und ansehnliche, wellenförmige Schlängelungen. — An derjenigen Stelle, wo der Oesophagus das Zwerchfell passiert, finden wir in der Serosa jenes eine mächtige Entwickelung des elastischen Gewebes, das die

direkte Fortsetzung von jenem Strange, welcher auf der äusseren Fläche der Längsmuskulatur verläuft, und eine geschlossene, ringförmige Platte um den ganzen Oesophagus darstellt. Sie besteht aus teils circulären, teils longitudinalen, stark wellig verlaufenden Fasern von ganz ausserordentlicher Dicke.

i. Valvula pylori.

Das im Pylorus mächtig entwickelte Band der Mucosa erhält sich in seinen Dimensionen fast gleichmässig bis zu jenem vorspringenden Schleimhautwulst, den man valvula pylori nennt, gewinnt aber hier das Dreifache seiner anfänglichen Breite, um sich dann verhältnismässig rasch wieder gegen das Duodenum hin zu verjüngen. Diese Verbreiterung besteht aus einem engmaschigen, feinfaserigen Netzwerk und entsendet vielfach sich verästelnde Ausläufer, die teils den Grund der Drüsentubuli, teils die sich in der Nähe befindlichen Brunner'schen Drüsen umkreisen. — Das elastische Gewebe der Submucosa, Muscularis und Serosa verhält sich im im ganzen Grossen, wie schon früher bei den entsprechenden Abschnitten des Verdauungskanals ausgeführt.

k. Valvula coli.

Das Präparat wurde so hergestellt, dass ein quadratisches Stück aus der frei in's Coecum hineinragenden Klappe ausgeschnitten wurde. Dann waren die einzelnen Schichten der Darmwand also verteilt: In der Mitte die Serosae des Ileums und Coecums zu einer verschmolzen, darüber hufeisenförmig Längsmuskulatur, Ringmuskulatur, Submucosa und zu äusserst Mucosa. — Die in der Mitte befindliche Serosa enthält eine fast continuierliche Lage circulär verlaufender, mässig dicker Fasern, welche sich bis an den vorderen, in's

Coecum hineinsehenden Rand erstreckt und hier auf dem Querschnitt eine knopfförmige Verdickung trägt. In Wirklichkeit stellt diese elastische Platte einen etwas in die Breite gezogenen Mantel eines stumpfen Kegels dar, dessen untere grössere Basis der Bauchhöhle zugekehrt ist und dessen obere, kleinere Grundfläche von dem Lumen der Klappe gebildet wird. Die auf dem Querschnitt als knopfförmig erscheinende Anschwellung der Platte besteht also in einem die Klappenöffnung umkreisenden elastischen Ringe und bildet gewissermassen eine Analogie zu jenem plattenförmigen Ring in der Serosa des Oesophagus bei seinem Durchtritt durch das Zwerchfell, also an der Cardia und zu jener Verbreiterung des mukösen Bandes an der valvula pylori. — Die einzelnen Muskelbündel sowohl der dem Ileum, wie dem Coecum angehörenden Muscularis wird von zahlreichen meist circulär verlaufenden recht dünnen Fasern umsponnen. — Die Submucosa, vor allen Dingen die des Ileums, zeigt eine verhältnismässig reichliche Entwickelung von elastischem Gewebe. Der Verlauf scheint mir auch hier ein grösstenteils circulärer zu sein, doch kreuzen sie sich vielfach in tollster Weise, indem sie bald eine mehr wellenförmige, bald mehr spirale Gestalt annehmen. Eine scharfe Abgrenzung jedoch zwischen Ileum und Coecum ist nicht vorhanden. — Das elastische Band der Mucosa war, wie wir schon früher gesehen haben, im unteren Abschnitt des Ileums, wenn auch nur schmal, so doch zusammenhängend wiederhergestellt. An der valvula coli hat es sogar schon eine immerhin beträchtliche Breite erreicht, die im coecalen Abschnitt noch um ein Geringes gesteigert ist. Ausläufer zwischen den Drüsen sind nirgends zu konstatieren. An der Spitze wird die Schleimhaut in meinen Präparaten, die einer Leiche entnommen sind,

vielleicht zufällig von einem Peyer'schen Haufen ausgefüllt, in dessen Follikeln sich eine reiche Verästelung feinster elastischer Fasern vorfindet.

l. Processus vermiformis.

Die Schnitte wurden durchwegs circulär in verschiedener Höhe des Wurmfortsatzes angelegt. Das subepitheliale Band der Schleimhaut ist im processus vermiformis wieder arg zusammengeschmolzen. Oft besteht es nur aus eins, zwei Fasern, grösstenteils ist es jedoch überhaupt nicht mehr vorhanden. Nur an der Basis von Follikeln zeigt es sich wieder in etwas grösserer Ausdehnung. — Im Gebiet der Submucosa und Muscularis dagegen haben sich einzelne ausserordentlich starke ringförmige Bündel von mässig dicken Fasern entwickelt, sodass sie die rudimentäre Muskulatur des Wurmfortsatzes fast völlig überlagern oder wieder an anderen Stellen durch äusserst zahlreiche Fortsätze und Bildung eines engmaschigen Netzes durchspinnen. Grösstenteils findet sich eine vierfache Lage, die also in Wirklichkeit vier ineinander verlaufende elastische Schläuche bilden. Diese sind durch zahlreiche mehr oder weniger dicke Anastomosen wieder durchflochten, sodass die vier Schläuche in gewissen Regionen zu drei oder gar zwei zusammenschmelzen, um dann auf's Neue durch Teilung ihrer Wände zur früheren Zahl zurückzukehren. Die Verlaufsrichtung der Fasern ist fast zu gleichen Teilen circulär und längs, das Kaliber mitteldick (cf. Fig. III). — Auf der Aussenfläche der Serosa findet sich die fast obligate Längsfaserschicht.

m. Colon transversum.

Mit grosser Gleichmässigkeit zieht wieder am Grunde der Dickdarmschleimhaut das elastische Band hin, und zwar ist es um ein Geringes breiter

als im Coecum. Besonders auf der Höhe der plicae sigmoideae kommt es an Dicke fast dem des Magens gleich und zeigt ein äusserst dichtes Gewirr feinster Fasern, die sich in tollster Weise durchkreuzen. Fortsätze zwischen den Tubuli fand ich nur auf der Höhe der Falten und hier auch verhältnismässig selten und kurz. — Die Submucosa ist von reichlichen, spiraligen dünnen bis mitteldicken, auffallend kurzen Fasern durchzogen. — Die Ringmuskelschicht ist nach beiden Seiten hin, d. h. also gegen Submucosa und Serosa, resp. Längsmuskelschicht durch ansehnliche, grösstenteils circulär verlaufende stark wellenförmige Stränge abgegrenzt. Die Muskelinterstitien werden von äusserst zahlreichen Bündeln durchzogen, welche im grossen Ganzen Brücken zwischen den erwähnten Strängen darbieten und ein dichtes und engmaschiges Netz entwickeln. Besonders gegen die Tänien ist der äussere Grenzstrang stark ausgebildet. Von ihm erstrecken sich Ausläufer bis zur äusseren Serosaschicht. In Circulärschnitten findet man die Tänien von den Querschnitten mitteldicker, längsverlaufender elastischer Fasern geradezu übersäet. Von der Muskularis her werden die Muskelzwischenräume der Tänien von zahlreichen sich bis zur Serosa erstreckenden, von innen nach aussen gerichteten Fasern durchquert. — Die Serosa zeigt auf ihrer Aussenfläche einen starken Ring longitudinal und circulär verlaufender Fasern, von denen die äussersten auffallend wellig geschlängelt sind und zu beiden Seiten der Tänien mächtig an Breite zunehmen. Letzteres ist übrigens auch der Fall in den beiden Grenzschichten der Muscularis. Die circulär verlaufenden Fasern der Serosa befinden sich ganz zu äusserst, während in der Täniagegend selbst eine starke Longitudinalschicht überwiegt.

n. Rectum.

Das Bild, welches die Mucosa Recti in Bezug auf die Anordnung des elastischen Gewebes bietet, hat grosse Ähnlichkeit mit Pylorusschnitten, insofern sowohl ein continuierliches Band sich an der Basis der Schleimhaut erstreckt, als auch zahlreiche Ausläufer zwischen den kurzen Drüsen sich vorfinden. Nur ist hier alles nicht in dem Maasse ausgebildet, wie im Magen. So weist das elastische Flechtwerk nur etwa die halbe bis dreiviertel Breite wie dort auf; die Fortsätze sind zwar mit grosser Regelmässigkeit vorhanden, indessen kaum von der halben Länge. Trifft man im Schnitte die Drüsentubuli quer an ihrer Basis, so sind sie auch hier grösstenteils in ein mässig engmaschiges Netz elastischer Fasern eingebettet. Etwa vorhandene Follikel sind von einem Geäste feinster Fädchen, das besonders am Rande von ansehnlicher Dichtigkeit ist, durchzogen. — Die Submucosa ist recht reichlich von mitteldicken Fasern in unregelmässiger Weise durchsponnen. — Einen interessanten Befund ergiebt die Untersuchung der Muskulatur des Rectums, zunächst der Ringfaserschicht. Eingeschlossen zwischen zwei einander parallel laufenden, circulären, elastischen Strängen, die wieder durch radiäre, senkrecht auf ihnen stehende Brücken vielfach verbunden sind, liegen die einzelnen Muskelbündel in rechteckigen Lücken, deren längere Seite zur kürzeren etwa in dem Verhältnis von 15 : 1 stehen. Oft ist die Verbindung durch nur eine einzige, lange, gerade Faser hergestellt, in grösseren Interstitien sind mehrere zu Bündeln vereinigt. Die Längsmuskulatur ist ebenfalls von circulären Fasern eingerahmt, die in den grösseren Muskelzwischenräumen zu stärkeren Zügen confluieren; schräg durch die Muskulatur und zwar

von innen, oben, hinten nach aussen, unten, vorne ziehen korkzieherartig gewundene Einzelfasern in äusserst regelmässigen Abständen. — Die Serosa enthält grösstenteils längsverlaufende, stark wellenförmige Elemente; ganz zu äusserst eine einzelne auffallend dicke, continuierliche, ebenfalls stark wellige Faser.

3. Kurzer Gesamtüberblick über Gehalt und Anordnung des elastischen Gewebes in den einzelnen Wandschichten des Verdauungskanales.

Betrachten wir nach dieser mehr speziellen Übersicht einmal die Anordnung der elastischen Substanz im Verdauungskanal allgemeiner, gewissermassen resumierend, indem wir uns im grossen Ganzen an die einzelnen Schichten der Darmwand halten, so bemerken wir oft recht auffällige Unterschiede, andrerseits indessen viele analoge Strukturverhältnisse, die grösstenteils auf denselben funktionellen Eigenartigkeiten beruhen. — Die Schleimhäute der einzelnen Darmabschnitte zeigen, wenigstens wo sie von demselben Epithel überzogen sind, eine Grundanordnung, das ist nämlich ein mehr oder minder dichtes Flechtwerk feinster elastischer Fasern unterhalb der Drüsen, und zwar wird fast das ganze laxe Bindegewebe, das man noch der Mucosa zurechnet, davon ausgefüllt. Von ihm aus erstrecken sich zahlreiche Ausläufer, die wieder in mehr oder weniger grosser Ausdehnung in Dicke und Länge variiren, bald aus mehr büschelartigen Verzweigungen bestehen, bald mehr zur Bildung eines engmaschigen Netzes neigen. Wenn wir uns nach gleichartigen Verhältnissen in anderen Organen

umsehen, so finden wir ohne grosse Mühe analoge Verhältnisse in der Haut. Unna[6]) beschreibt ein subepitheliales Fasernetz, „welches mit grösster Regelmässigkeit den Erhebungen und Senkungen der Oberhaut in einer geringen, aber konstanten Entfernung folgt". Das subepitheliale Fasernetz des Magen-Darmkanals, wenn wir es nach dem Vorgange Unnas an der Haut so nennen wollen, ist allerdings in fast allen Abschnitten bei weitem mächtiger und dichter als dort ansgebildet. Abgesehen von dem oberen und mittleren Teile des Oesophagus, wo sich ausserordentlich spärliche, grösstenteils circulär verlaufende Fädchen vorfinden, schliessen sie sich mehr und mehr zu einem continuierlichen Schlauch an der Cardia zusammen. Ihre grösste Dicke erreicht die Wand dieses Schlauches im Magen, im besonderen auf der Höhe der längsverlaufenden Falten im Pylorus. Mit grosser Regelmässigkeit erstrecken sich zwischen die einzelnen Drüsen der Magenschleimhaut zahlreiche Ausläufer, die büschelförmig bis zur Hälfte, ja bis dreiviertel ihrer Höhe emporsteigen. An der valvula pylori gewinnt sie das Dreifache ihrer anfänglichen Dicke, um sich dann rasch gegen das Duodenum hin und im weiteren Verlaufe desselben zu verjüngen. Die hier befindlichen Brunner'schen Drüsen geben wieder Veranlassung zur Aussendung eines äusserst engmaschigen, feinfaserigen Netzwerkes zwischen dieselben. Auch die Drüsentubuli sind noch, wenn auch mit weniger grosser Regelmässigkeit, von elastischem Gewebe in ihrem unteren Ende umsponnen; die Schleimhaut auf der Höhe der kerkringischen Falten ist wieder mit einer etwas dickeren elastischen Schicht bedacht. Im Jejunum ist letztere oft auf nur wenige wellenförmige Fasern zusammengeschmolzen, die ihrerseits keine Ausläufer in die Drüsensepta entsenden. Die hier vorhandenen soli-

tären Follikel und Peyerschen Plaques werden von äusserst zahlreichen feinen Fasern durchzogen, die sich baumartig verästeln und einem die Peripherie umkreisenden dichteren Flechtwerk entspringen. Im Ileum ist der elastische Schlauch nicht mehr überall zusammenhängend nachweisbar, sondern enthält grosse Lücken, die gegen die valvula coli hin mehr und mehr verschwinden, sodass wir im Coecum einen Cylinder von respektabler Wanddicke vorfinden. Die plicae sigmoideae zeigen im Coecum, wie auch im späteren Verlauf des Dickdarms analog den valvulae conniventes des Dünndarms und den Falten im Pylorus eine stärkere Entwickelung des subepithelialen Fasernetzes. Das gesamte Kolon und Rektum bieten in Bezug auf Anordnung der elastischen Substanz grosse Ähnlichkeit mit Magenpräparaten. Gleichmässig erstreckt sich an der Basis der Schleimhaut das ansehnliche elastische Flechtwerk, und auch Fortsätze zwischen den Drüsen finden sich im Kolon zwar noch selten, im Rektum äusserst zahlreich und regelmässig. — In der Submucosa aller Darmabschnitte vom Oesophagus bis zum Rektum ist der Gehalt an elastischem Gewebe im grossen Ganzen ein minimaler. Der Faserverlauf ist durchgehends wenig regelmässig, dazwischen kommen rein circuläre und longitudinale vor. Teils treten die Fasern vereinzelt auf, teils sind sie, besonders in den oberen und untersten Darmabschnitten nahe der Muscularis, zu mehr weniger dichten Bündeln vereinigt. Grösstentheils handelt es sich um feine bis mitteldicke Elemente; nur in den mittleren Darmabschnitten erreichen sie oft ein ansehnliches Kaliber. — Ein wesentlich reicheres und interessanteres Bild bietet die Muscularis. Hier herrscht in fast allen Darmabschnitten ein Grundmotiv rücksichtlich der Anordnung vor und zwar

folgendes: Gegen beide Seiten, sowohl gegen die Submucosa wie andrerseits gegen die Serosa und häufig auch zwischen Ring- und Längsmuskelschicht ist die Muskularis durch stattliche Stränge oft sehr dicker elastischer Fasern abgegrenzt. Ausserordentlich typisch ist das eben Gesagte im Oesophagus ausgeprägt. Die einzelnen Muskelbündel sind wiederum von Ausläufern dieser erwähnten Grenzstränge umkreist und oft vielfach durchzogen, sodass ein recht dickes Netzwerk entsteht, in dessen Lücken die Querschnitte der Muskelbündel gewissermassen eingebettet erscheinen. In Wirklichkeit werden also drei ineinander verlaufende Schläuche gebildet, die durch zahlreiche Anastomosen mit einander innig verbunden sind (cf. Fig. III). Nächst dem Oesophagus zeigt der processus vermiformis und das Rektum diese Anordnung mit auffälliger Deutlichkeit, nur unterschieden dadurch, dass die einzelnen Bündel nicht so faserreich und die Fasern nicht so dick wie dort sind. Auch der Magen und die übrigen Darmabschnitte lassen eine Ähnlichkeit mit dem Ausgeführten nicht verkennen. Was endlich die Verlaufsrichtung der Fasern anlangt, so finden wir vor allen Dingen im Oesophagus, Wurmfortsatz und Mastdarm eine vorwiegend circuläre; allerdings sind die ringsverlaufenden Elemente auch von zahlreichen longitudinalen durchflochten. — Die Serosa zeigt fast ohne Unterschied in sämtlichen Darmabschnitten eine mehr minder dicke, continuierliche Lage longitudinaler Fasern von recht ansehnlichem Kaliber. Natürlich fehlen auch hier keineswegs die circulären; in beträchtlicherer Stärke, fast vorwiegend fand ich sie an der Kardia, an der Valvula Bauhini und stellenweise im Rektum.

4. Unterschiede in Kaliber, Dichtigkeit und Verlaufsrichtung.

Bezüglich des Kalibers der im Darm vorkommenden, elastischen Fasern kann man füglich 3 Hauptarten aufstellen, 1. feine, 2. mitteldicke, 3. dicke. Wenn wir uns in der Histologie nach Vergleichen umsehen, so würden die feinen und allerfeinsten Fädchen etwa Gallenkapillaren gleichkommen, die dicksten indessen auf dem Querschnitt den Durchmesser eines roten Blutkörperchens vom Menschen haben. Dazwischen kommen alle denkbaren Abstufungen vor. — Ein gewisses Abhängigkeitsverhältnis in der Dickigkeit besteht auch zur Dichtigkeit und Verlaufsrichtung der Fasern, indem die dichtesten Flechtwerke und engmaschigen Netze jeweilen aus sehr dünnen Fasern zusammengesetzt sind und gewöhnlich eine keineswegs regelmässige, vielmehr eine sich vielfach kreuzende Verlaufsrichtung aufweisen; andrerseits dickkalibrige Elemente mehr Neigung zur Bildung von lockeren Bündeln und Strängen haben. Was die nähere Lokalisation betrifft, so lassen sich auch hier im grossen Ganzen nur allgemeine Angaben machen; an manchen Orten jedoch ist ein gewisser Typus in Kaliber, Dichtigkeit und Verlaufsrichtung nicht zu verkennen, sodass er mir einer kurzen Besprechung würdig erscheint. So finden wir in der Mucosa sämtlicher Darmabschnitte durchgehends nur feine oder feinste Fädchen. Sie zeigen eine derartige Dichtigkeit, dass sie bei schwacher Vergrösserung als eine fast homogene, diffus rotgefärbte Platte erscheinen, und erst bei starker Vergrösserung, am besten mit Immersion, entdeckt man ein unendlich dichtes Gewirr allerfeinster Fasern. Von einer

bestimmten Verlaufsrichtung ist hier ebenfalls kaum die Rede, bald überwiegen mehr circuläre, bald longitudinale Fasern und wiederum bei geringer Verschiebung der Präparate gewahrt man ein tolles Durcheinanderkreuzen. Zahlreiche Querschnitte wechseln mit kurzen Stücken spiraliger und wellenförmiger Fädchen in buntester Reihenfolge ab. Ebenso unregelmässig ist die Anordnung in den Ausläufern zwischen den Drüsen; zuweilen schien es mir, als wenn im ganzen Spiralen gebildet würden, die die unteren Enden der Tubuli umkreisen und durch Fasern parallel den Ausführungsgängen unter einander befestigt würden. In den Follikeln ist das elastische Geäst vollends regellos. — Die dicksten Elemente sind gemeiniglich in der Muscularis zu finden, wo sie zu losen Bündeln vereinigt, oft ansehnliche Stränge bilden. Besonders die Muskulatur der Speiseröhre ist mit solchen reich ausgestattet, die Verlaufsrichtung ist vorwiegend circulär. An Kaliber gleich oder nahe kommen Fasern vereinzelt in der Submucosa des Duodenum und Jejunum und eine isolierte, circulär verlaufende ganz zu äusserst in der Serosa Rekti. — Als mitteldick sind alle die vielen Verbindungsfasern zwischen den Grenzsträngen in der Muscularis, die zerstreuten Fasern in der Submucosa der noch nicht erwähnten Darmabschnitte und die der Längsfaserschicht der Serosa zu bezeichnen. Sie haben im allgemeinen die Neigung weitmaschige Netze zu bilden, in deren Lücken andere Gewebe, gewöhnlich Muskelbündel, erscheinen. Ihre Verlaufsrichtung ist daher eine geregelte, circulär oder longitudinal. — —

Soweit die anatomischen Ergebnisse meiner Untersuchungen. Eine Betrachtung der funktionellen Einwirkung, welche die Einlagerung des elastischen Gewebes im Darmkanal auf die Thätigkeit des

letzteren ausübt, würde ohne Berücksichtigung der andern, die Darmwand constituierenden Gewebsarten, zur Einseitigkeit führen. Denn offenbar deckt sich die Funktion der elastischen Substanz in vielen Fällen mit derjenigen der glatten Muskulatur. Andrerseits scheint erstere jedoch eine direkt entgegengesetzte Wirkung den contraktilen Elementen des Verdauungskanals gegenüber zu haben, ich meine z. B. das innerhalb und zwischen den beiden Muskelschichten gelegene elastische Rohr des Oesophagus. Nach Ansicht des Herrn Prof. Alb. Thierfelder, der ich mich durchaus anschliessen möchte, hat gerade das Innengelegensein jenes Rohres die Bedeutung, dass es einer maximalen Ausdehnung des Oesophagus, ev. Zerreissung desselben, vorbeugt und dem äusseren, muskulösen Schlauch die Möglichkeit einer wirksamen Contraction sichert; ganz so wie bei den Blutgefässen. Gewiss unterstützt es auch die Wirkung der Muskulatur, indessen das würde schliesslich auch ein Schlauch aus elastischem Gewebe thun, welcher das Muskelrohr nur aussen umfasste, also in der Serosa läge. Sed haec hactenus. — Wie gesagt, die physiologische Betrachtung der Anordnung des elastischen Gewebes im Verdauungskanal wäre nur mit Berücksichtigung der andern Darmwand-Elemente, insbesondere der glatten Muskulatur, möglich. Eine derartige Ausführung indessen liegt offenbar weit ausserhalb des Rahmens meiner Aufgabe.

Am Schlusse meiner Arbeit angelangt, hätte ich mich noch einer Pflicht zu entledigen, nämlich Herrn Professor von Brunn für die gütige Überlassung des gesamten Materials, besonders aber für seinen stets bereitwilligen und freundlichen Rat meinen verbindlichsten Dank auszusprechen. Leider ist es mir nicht vergönnt. Kurz bevor ich diese Abhandlung niederschrieb, warf ihn ein unerbittliches Geschick jäh auf das Krankenlager; vierzehn Tage später erlag er seinem qualvollen Leiden. Uns aber, seinen trauernden Schülern, ist ihr Lehrer, der Wissenschaft der Forscher, der Menschheit aber ein Mensch entrissen.

Requiescat in pace!

Literatur.

1. Unna, Notiz betreffend die Tänzersche Orceïnfärbung elastischen Gewebes, Monatshefte für praktische Dermatologie, Bd. 12, 1891, pag. 394—396.
2. a. Seipp, das elastische Gewebe des Herzens, aus dem anat. Institut zu Giessen, 1895, pag. 74.

   Hierin ist übrigens zu Anfang ein vorzüglicher, kritischer Überblick über sämtliche Darstellungsmethoden des elastischen Gewebes angegeben, sodass ich es für eine Wiederholung hielt, mich noch einmal besonders über alle älteren Methoden genauer zu verbreiten, und mich nur auf die Prüfung der bereits an anderen Organen schon als vorzüglich erprobten und einiger neueren beschränkte.

   b. Schulz, das elast. Gewebe des Periosts und des Knochens, aus dem anat. Institut zu Giessen, 1895.
3. Hyrtl, Lehrbuch der Anatomie des Menschen, 20. Aufl., pag. 701.
4. Behrens, zur Kenntnis des subepithelialen, elast. Netzes der menschl. Haut, Inaug.-Dissert., Rostock, 1892, pag. 6.
5. Zenthöfer, Topographie des elast. Gewebes in der Haut des Erwachsenen, Dermatolog. Studien, Heft XIV., 1892.
6. Unna, zur Kenntnis des elast. Gewebes der Haut. Dermatol. Studien, Heft III., 1887, pgg. 60 und 55.
7. Benecke, über einige Resultate einer Modifikation der Weigertschen Fibrinfärbemethode, Centralblatt für patholog. Anatomie, Bd. IV., pag. 580.
8. Herxheimer, eine neue Färbemethode des elast. Gewebes, Verhandlungen des dermatolog. Kongresses.

Figur I.

Oberer Abschnitt des Oesophagus. Circulärschnitt.

AB = der breite elastische Strang zwischen Ring- und Längsmuskulatur. a = Fortsatz zwischen die Längsmuskelbündel. b, c = Querschnitt solcher. d = Ringmuskelbündel.
Nach unten Mucosa.
Mittlere Vergrösserung.

Figur II.

Pylorus. Faltenhöhe. Circulärschnitt.

Das breite elastische Band an der Basis der Mucosa.
Nach links Ausläufer zwischen den Drüsentubuli (letztere sind hier nicht mitgezeichnet), rechts Submucosa.
Mittlere Vergrösserung.

Figur III.

Processus vermiformis. Circulärschnitt.

a, b, c, d = die vier circulär verlaufenden elastischen Stränge.
Zwischen a u. b und c u. d Anastomosen.
Nach oben hin Schleimhaut, nach unten Serosa.
Schwache Vergrösserung.

Fig. I

Fig II

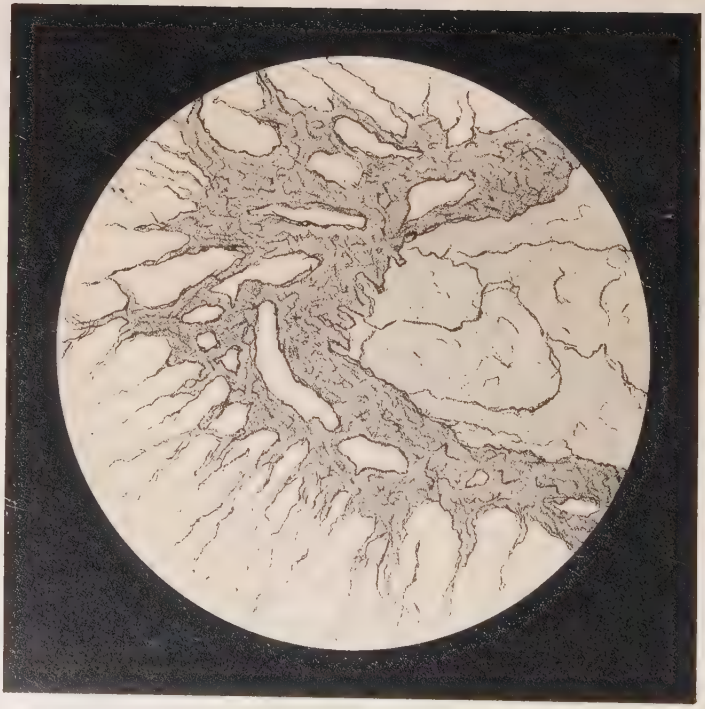

Dobbertin ad nat. de

Fig. III

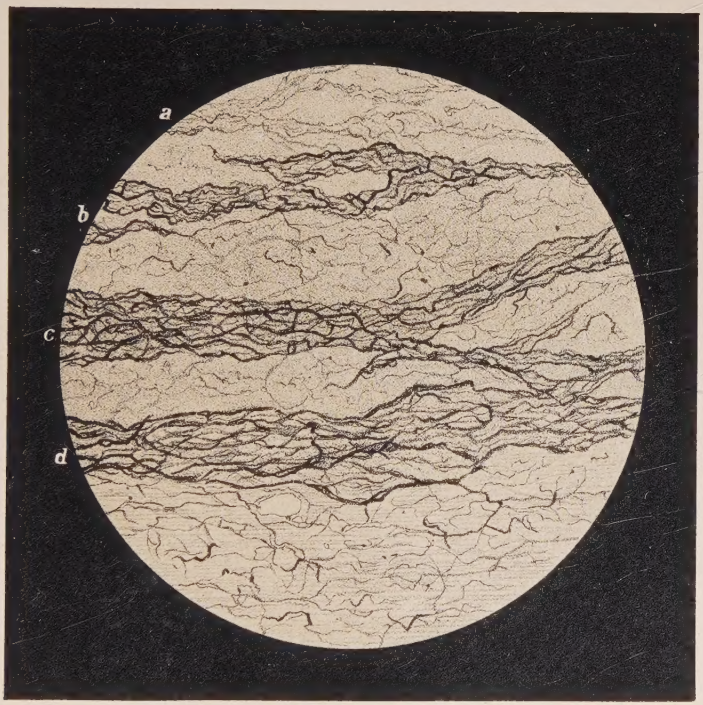

Adlers Erben Rostock